УДК 616.712.089.1

Денситометрическое и радиовизиографическое обоснование применения пчелиного воска в качестве мембран для направленной регенерации кости в эксперименте

А. Ю. Погосян
Ереванский государственный медицинский университет, Армения

Резюме
Проведены опыты на 17 кроликах, на нижней челюсти которых создавался краевой спонтанно не восстанавливающийся дефект. В зависимости от подгруппы созданный дефект заполнялся либо только аллогенным деминерализованным костным матриксом, либо поверх последнего накладывалась резорбируемая мембрана на основе коллагена или мембрана из пчелиного воска, либо дефект не заполнялся ничем. Результаты компьютерной денситометрии и радиовизиографического обследования в режиме изоплотности проведенные через 6 месяцев после операции показали, что эффективность применения мембраны из пчелиного воска не уступает мембране на основе коллагена и ее можно рекомендовать как материал выбора для направленной регенерацией кости.
Ключевые слова: компьютерная денситометрия, радиовизиография, аллогенный костный матрикс, направленная регенерация кости, пчелиный воск.

Клин. информат. и Телемед. 2011. Т.7. Вып.8. с.83–87

Введение

Рентгенологический метод исследований на сегодняшний день является основным и широко распространенным для определения качественных и количественных характеристик костной ткани. Вплоть до последних лет клинические исследования базировались преимущественно на результатах визуальной оценки пленочных рентгеннограм.

Разработаны разнообразные методы анализа пленочных изображений, позволяющие в той или иной степени повысить информативность рентген снимков и представить относительно достоверные результаты. К таковым можно причислить измерения с помощью миллиметровой сетки, применение измерительных шаблонов, метода микрофотометрии рентгеновских изображений и т.п. [3, 4, 5]. Метод микрофотометрии рентгеновских снимков был положен в основу цифровой денситометрии, где трудоемкий процесс получения рентгеновских снимков, их микрофотометрию выполняет компьютер за считанные секунды с помощью специальных программ, которые анализируют уровень интенсивности серого цвета в каждой точке исследуемого изображения.

В. Григорьев с соавторами (2006) на основании сравнительных анализов данных оптической плотности кортикальной пластинки альвеол фронтальных зубов пришли к выводу, что компьютерная денситометрия на радиовизиографе «Trophy Windows 2000» может быть использована для повышения уровня информативности при диагностике окклюзионных нарушений, для своевременного проведения профилактических и лечебных мероприятий по их устранению.

Ю. С. Хомяков (1975) считал, что более объективным показателем состояния кости следует считать отношение оптической плотности исследуемого участка с таковым интактной кости, которую принимают за условный контроль. Отношение полученных величин автор назвал индексом оптической плотности.

А. А. Арутюнян (2008) с помощью системы Kodak dental Systems (Trophy) RVG 6100 изучал особенности репаративной регенерации на этапах восстановления созданного дефекта в области угла нижней челюсти кроликов с применением различных остеопластических материалов. На основании денситометрической функции представлялось возможным получить конкретные цифры, отображающие состояние плотности костной ткани на конкретный исследуемый срок, соответственно которым можно было проследить динамику заживления созданного дефекта и дать сравнительную оценку между подопытными сериями. Информативность вышеуказанной радиовизиографической (RVG) систе-

мы занимает передовые ряды среди имеющихся на сегодняшний день на рынке аналогичных систем [7, 8].

Целью данного исследования являлась сравнительная оценка восстановления костной ткани в области созданного краевого дефекта на нижней челюсти кроликов с использованием мембран для направленной регенерации тканей (НРТ) и мембрану из пчелиного воска МПВ на основе RVG денситометрии.

Табл. 1. Распределение кроликов по подгруппам.

Количество кроликов		
Контрольная группа	Без заполнения дефекта	2
	С заполнением АДКМ без применения мембран для НРК	25
Основная группа	С заполнением АДКМ с применением мембран «Пародонкол»	25
	С заполнением АДКМ с применением МПВ	25

Материал и методы исследования

Для обоснования применения мембраны из пчелиного воска (МПВ) в целях направленной регенерации кости (НРК) были проведены эксперименты на подопытных животных (кролики породы калифорнийской и шиншила). Животные были разделены на две группы: контрольную и основную.

В контольнуя группу входили две подгруппы: без восстановления кости и с восстановлением созданного дефекта аллогенным деминерализованным костным матриксом АДКМ без применения мембран для НРК.

АДКМ получали следующим методом. Производился забор трубчатых костей кроликов. Отобранный костный материал подвергался механической обработке, с целью тщательного удаления мягких тканей, промывался проточной водой, обезжиривался в эфире. Деминерализация проводилась в 0.6Н р-ре HCL, стерилизация – в 0.25 % р-ре нашатырного спирта. Материал консервировали при температуре – 40 С.

В целях сравнительного анализа качества и объема восстановленной кости с применением мембран основную группу тоже разделили на две подгруппы. В первой подгруппе основной группы созданные костные дефекты заполнялись АДКМ и поверх закрывались резорбируемой мембраной на основе коллагена по общепринятой методике. Во второй же подгруппе в качестве мембран для НРК использовалась МПВ (табл. 1).

МПВ нами изготавливалась путем накатывания пласта пчелиного воска до 40-45 мкм, после чего она стерилизовалась парами формалина и хранилась в стерильных пакетах при комнатной температуре.

Рис. 1. Скелетированная нижняя челюсть кролика.

Рис. 2. Созданный дефект в области нижнего края нижней челюсти кролика.

Операцию проводили под общим обезболиванием с применением инъекционного успокаивающего средства Рометар с болеутоляющим и миорелаксационным действием для применения в ветеринарии. Препарат вводили внутримышечно в дозировке 0.1мл/1кг. ж.м.. Вмешательство начинали после наступления наркотического сна. В зоне оперативного вмешательства проводили инфильтрационное обезболивание 0.5% р-ром Лидокаина гидрохлорида в количестве 4 мл. После проводился разрез кожи по проекции нижнего края тела нижней челюсти до угла длиной 3.5–4 см. Мягкие ткани иссекались послойно до кости (рис. 1). Надкостница тщательно отделялась от кости. В области тела нижней челюсти, граничащей с углом, фиссурным бором, под охлаждением физиологического раствора, формировался краевой костный дефект размером 0.5х1.5 см. превышающий критический размер для самостоятельного восстановления дефекта (рис. 2). Решение создания нами краевого дефекта было не случайным. Как известно, при двух или трехстеночных костных дефектах не превышающих критических размеров, возможно самостоятельное его восстановление путем реорганизации кровяного сгустка в зоне дефекта. При краевых же дефектах практически отсутствует возможность самостоятельного костного восстановления из-за отсутствия остова для фиксации и реорганизации кровяного сгустка. После гемостаза и антисептической обработки в контрольной группе (в зависимости от подгрупп) дефект заплнялся размельченным АДКМ, либо не заполнялся вообще. В основной же группе дефект заполнялся АДКМ, который поверх закрывался мембраной для НТР «Пародонкол» в одной подгруппе и МПВ в другой (рис. 3а, 3б, 3в). Обе мембраны полностью закрывали АДКМ и выходили за края дефекта на 3–4 мм. Раны ушивались послойно с наложением глухих швов викрилом (рис. 4).

Все живтные интраоперационно и в течении пяти послеоперационных суток получали р-р Пенициллина 250 тыс. ед.х1 подкожно. У всех животных раны заживали первичным натяжением. Животных выводили из эксперимента на 15, 30, 60, 90, 180-е сутки. На каждых сроках выведения из эксперимента были проведены как гистологические

Рис. 3а. Дефект заполнен размельченным АДКМ.

Рис. 3б. Наложена мембрана «Пропокол» поверх АДКМ.

Рис. 3в. Наложение МПВ поверх АДКМ.

Рис. 4. Рана ушита наглухо.

и рентгенологические исследования, так и компьютерная денситометрия нижних челюстей.

Результаты и обсуждения

Кроме традиционной рентгенографии, нижнюю челюсть кроликов подвергали денситометрической обработке с помощью RVG системы Kodak dental Systems (Trophy) RVG 6100. Система позволяет в цифровом режиме проводить измерения, визуализировать особенности восстановления костной ткани в области созданного дефекта, получать данные о плотности новообразованной и окружающей интактной кости. Значения оптической плотности определяются компьютером автоматически, по уровню интенсивности серого цвета (УИСЦ), который изменяется в диапазоне от 0 (черный) до 255 (белый), что дает возможность отличать ткани, различающиеся по плотности на 0.39%. Пики на диаграмме указывают на наиболее высокий УИСЦ (он соответствует наибольшей плотнсти костной ткани). Низкие точки, наоборот, соответствуют наименее плотному участку ткани.

Для сравнительной оценки плотности новообразованной кости и ее формы проводили денситометрическое исследование интактной челюсти кроликов в зоне планируемой операции (рис. 5).

Как видно из рис. 5, среднее значение в области края нижней челюсти составляла в среднем 136 УИСЦ, с max плотностью 155 УИСЦ и min плотностью 120 УИСЦ. В области же межзубных перегородок среднее значение плотности кости составляла в среднем 63 УИСЦ (max плотность 78) (рис. 6). Корни дистальных зубов доходят до кортикальной пластинки нижнего края нижней челюсти, в связи с чем при формировании дефекта в этой области приходилось их повреждать.

Сравнительную оценку объема и плотности новообразованной кости на основе RVG денситометрии проводили на 6 месячных сроках, поскольку нас интересовала окончательные ее форма и объем.

Плотность новообразованной кости на основе денситометрических показателей в разных подгруппах представленна в табл. 2. Статистический анализ проводился программой «Biostat» PP.

В подгруппе кроликов без заполнения дефекта средние значения денситометрических показателей составляли 7 УИСЦ.

В подгруппе кроликов с заполнением созданного дефекта АДКМ без использования мембран для НТР средние значения денситометрических показателей колебались от 36 до 68 УИСЦ: с min показателем 16 УИСЦ и max 152 УИСЦ. В данной подгруппе кроликов наблюдается чередование очагов с высоой плотностью новообразованной кости с очагами слабой минерализации и отсутствием органотипичного костного рисунка, что говорит о прослойках фиброзной ткани между участками костной. Кроме того отсутствуют четкие контуры нижнего края восстановленного участка нижней челюсти, а объем новообразованной кости меньше удаленной (рис. 8а).

Вышеуказанное говорит о том, что не смотря на то , что применение АДКМ способствует восстановлению созданного дефекта костной тканью (местами органотипичной) с аналогичной изоплотностью на границе с материнской костью, однако без требуемого объема и анатомической формы (рис. 8б).

В подгруппе животных, для восстановления дефекта которых применялась техника НРТ с использованием АДКМ с мембраной «Пародонкол» наблюдались восстановление дефекта с заданной во время операции формой челюстной кости. По плотности новообразованная кость не отличалась от материнской, что очевидно при денситометрическом обследовании RVG снимков и в режиме изоплотности снимка (рис. 9а, б).

При обследовании челюстных костей подгруппы кроликов с восстановлением дефекта АДКМ с использованием МПВ для направленной регенерации кости картина практически не отличалась от предыдущей. Наблюдалось полное восстановление челюстных костей заранее заданной формы и по плотности и костному рисунку не отличающаяся от материнской (рис. 10а, б).

Табл. 2. Плотность новообразованной кости на основе денситометрических показателей в разных подгруппах кроликов.

Подгруппа	n	Среднее значение денситометрических показателей M±m	Max показатель M±m	Min показатель M±m
Без заполнения дефекта	2	7±0	7±0	7±0
С заполнением дефекта АДКМ	5	64±1.41*	134.8±7.419*	22±1.871*
С заполнением дефекта АДКМ с МНТР	5	102.6±18.79*	159.4±16.95*	67±6.332*
С заполнением дефекта АДКМ с МПВ	5	99.6±3.25*	159±8.939*	65.8±5.2*

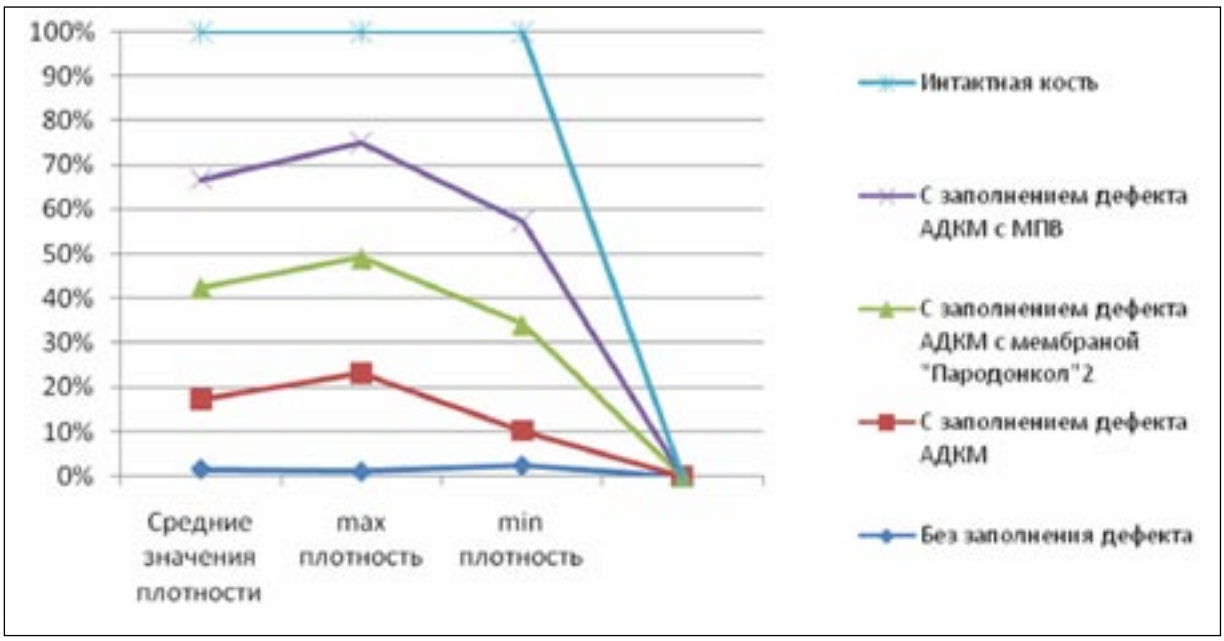

Рис. 11. График плотности кости в области дефекта в разных подгруппах и интактной кости.

Как видно из рис. 10 восстановление дефекта кости с применением костнопластического остеоиндуктивного материала с техникой направленной регенерации кости способствует восстановления созданного дефекта максимально идентично интактной кости, местами же она превосходит ее по своей максимальной плотности (в графике указаны цифры лишь кортикальной пластинки нижнего края интактной нижней челюсти).

Исходя из RVG и денситометрических данных можно заключить, что применение МПВ в качестве мембран для направленной регенерации тканей способствует восстановлению дефекта желаемой формы, пролиферации именно костной ткани в области дефекта, так же, как и применение резорбируемой мембраны на основе коллагена. Об этом свидетельствует рентгенологическая карина органотипичной костной ткани без очагов вросшей соединительной ткани и изоплотностью с материнской костью.

Всвязи с вышеуказанным, применение МПВ можно рекомендовать в клиническуя практику как метод выбора при операциях с применением методик для направленной регенерации костной ткани.

Литература

1. Арутюнян А. А. Экспериментально-клиническое обоснование применения насыщенной тромбоцитами плазмы при ксенотрансплантации дефектов альвеолярного отростка. Дисс. на соискание уч. ст. к.м.н. Ереван-2009., – стр. 70–72.
2. Григорьев В., Постолаки А., Щербатюк Д., Постолаки И. Денситометрия кортикальной пластинки альвеол фронтальных зубов. Ж. Curierul medical. – Молдова 5 (293). – 2006. – стр. 23–27.
3. Линдебратен А. Д., Королюк И. П. Медицинская радиология и рентгенология. М. Медицина, – 1993. – стр. 67.

4. Рабухина Н .А., Аржанцев А. П., Рентгенодиагностика в стоматологии. МИА; 1999. – стр. 452.
5. Рабухина Н. А., Голубева Г. И., Перфильев С. А. Спиральная компьютерная томография при заболеваниях челюстно-лицевой области. М.; – 2006; – стр. 128.
6. Хомяков Ю. С. Индекс оптической плотности кости. Вестник рентгенологии и радиологии; – 1975; 3 – стр. 25–27.
7. Amorim M. A., Takayama L., Jorgetti V., Pereira R. M. Comparative study of axial and femoral bone mineral density and patameters of mandibular bone quality in patients receiving dental implants//Osteoporos Int. 2006 Oct; 17(10): 494–500.
8. Gabric Pandurik D., Katanek D., Granic M., Komljenovic-Blitva D., Basha M., Susic M. Dencitometric analysis of dental implant placement between flapless technique and the two-stage technique-a pilot-study.// Coll Antropol. 2008 Jun; 32 (2): 529–33.

Densitometric and radiovisiographic motivation of the using the beeswax as membrane for guided tissue regeneration in experiment

A. Yu. Poghosyan
Yerevan State Medical University after M. Heratsy, Armenia

Abstract

17 adult rabbits were used for experiences. Marginal defect on mandible was created in each animal. Depending on subgroups defects were implanted with allogen demineralised bone matrix (DBM) or over last was superimposed resorbable collagen membrane for guided bone regeneration (GBR) or membrane from beenwax. One of control subgroups were left unfilled. The results of radiovisiographic and computer densitometric studies after 6 months have shown, that efficiency of the using beenwax membrane does not yield the collagen one and its possible recommend as material of the choice at GBR operations.

Key words: computer densitometry, radiovisiography, guided bone regeneration, demineralised bone matrix, beenwax.

Денситометричне і радіовізіографічне обгрунтування застосування бджолиного воску в якості мембран для направленої регенерації кістки в експерименті

А. Ю. Погосян
Єреванський державний медичний університет, Вірменія

Резюме

Проведено досліди на 17 кроликах, на нижній щелепі яких створювався крайовий самостійно не відновлюваний дефект. Залежно від підгрупи, створений дефект заповнювався або тільки алогенним демінералізованим кістковим матриксом, або поверх останнього накладалася резорбіруєма мембрана на основі колагену, або мембрана з бджолиного воску, або дефект не заповнювався нічим. Результати комп'ютерної денситометрії та радіовізіографічного обстеження в режимі ізоплотності проведені через 6 місяців після операції показали, що ефективність застосування мембрани з бджолиного воску не поступається мембрані на основі колагену і його можна рекомендувати як матеріал вибору для спрямованої регенерації кістки.

Ключові слова: комп'ютерна денситометрія, радіовізіографія, алогенний кістковий матрикс, спрямована регенерація кістки, бджолиний віск.

Переписка

к.мед.н., доцент **А. Ю. Погосян**
Ереванский государственный медицинский университет
ул. Авага-Петросяна 13, к.18
Ереван 0001, Армения
тел. +374(91) 474 169
+374(10) 523 319
эл. почта: asmida@arminco.com